

## Das akute Aortensyndrom

Bezeichnet alle Notfälle, die mit der Aorta zu tun haben (Dissektion, intramurales Hämatom, penetrierendes Aortenulcus)

### Aneurysma vs. Dissektion

**Aneurysma:** Ausbeulung / Aussackung der Schichten der Aorta thorakal oder abdominell (>3cm)

**Dissektion:** Durch Einriss entsteht eine Blutung zwischen den Wandschichten, welche dadurch aufgespalten werden

### Ursachen:

- Traumatisch (Dezelerationstrauma)
- Hypertonie
- Alter ↑
- Kardiovaskuläre Risikofaktoren
- Amphetamine
- Genetisch (z.B.: Marfan-Syndrom)
- St. n. Operation an der Aorta

## Thorakale Aortendissektion

### Einteilung:

- Typ Stanford A: betrifft Aorta ascendens
- Typ Stanford B: betrifft Aorta descendens

### Symptome:

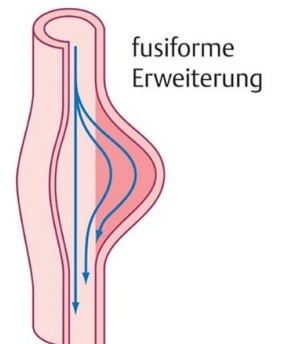
- Stärkste Thoraxschmerzen, ausstrahlend in Rücken / Bauch
- Synkope
- Schocksymptomatik
- Blutdruck- / Puls – Differenz (unsicheres Zeichen)

### Diagnostik

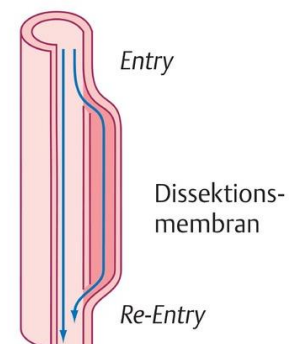
- CT mit Kontrastmittel
- Echokardiografie
- Fokussierter Ultraschall
- D-Dimere (nicht bei akutem Verdacht / instabilem Patienten)

### Erstmassnahmen

- ✓ Grosslumige venöse Zugänge
- ✓ Engmaschiges Monitoring
- ✓ Schnelle Diagnostik
- ✓ Blutdruck senken/normalisieren (gemäss Hausstandards)
- ✓ Analgesie
- ✓ Dauerkatheter legen



Aneurysma verum



Aneurysma dissecans

### Quellen:

- Fasttrack, Folge 22
- <https://eref.thieme.de/3VZX8> (Bild)

Autorin: Karin Ciapponi

[www.fasttrack-notfall.com](http://www.fasttrack-notfall.com)

